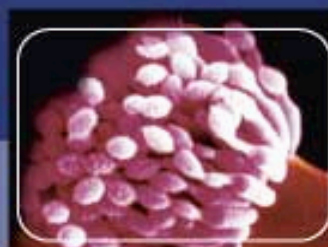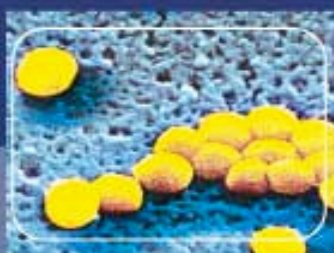

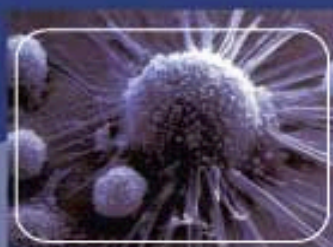
# RTI

## Revue Tunisienne d'Infectiologie



Sommaire

### -EDITORIAL

N. BOUZOUAÏA

### -REVUE GENERALE

\*Les infections du sujet âgé

S. HAMMAMI *et al.*

### - ARTICLES ORIGINAUX

\*Endocardite à *Haemophilus parainfluenzae*

D.LAHIANI *et al.*

\*Perception de l'hygiène alimentaire domestique par les 12 consultantes des centres de santé de la ville de Bizerte.

R. HAMZA *et al.*

\*Evaluation in vitro de l'efficacité du peroxyde d'hydrogène et du sérum salé hypertonique comme agents scolicides.

Y. GALAÏ *et al.*

### -CAS CLINIQUES

\*Quel est votre diagnostic ? Eruption lichénoïde du tronc et des membres .

A. DAMMAK *et al.*

\*Quel est votre diagnostic ?

Lésion ulcérée du gland de la verge.

TJ. MEZIOU *et al.*

### -REUNIONS MEDICALES

\*L'endocardite infectieuse

I. MAALOUL

### -LU POUR VOUS

\*Série d'IRM pour déterminer l'effet de la Dexaméthosone dans la tuberculose neuro-méningée : étude observationnelle.

C. LOUSSAIEF *et al.*

### - EDITORIAL

N. BOUZOUAÏA

### - GENERAL REVIEW

\* The elderly infections

S. HAMMAMI *et al.*

### - ORIGINAL ARTICLES

\* *Haemophilus parainfluenzae* endocarditis

D.LAHIANI *et al.*

\* Perception of domestic eating habits by Bizerte health centers female patients.

R. HAMZA *et al.*

\* In vitro evaluation of the hydrogen peroxide and the hypertonic saline sera as scolicidal agents.

Y. GALAÏ *et al.*

### - CASES REPORT

\* What is your diagnosis? Lichenoid eruption of the trunk and the members

A. DAMMAK *et al.*

\* What is your diagnosis?

Ulcerative lesion of the glans penis

TJ. MEZIOU *et al.*

### - MEDICAL MEETINGS

\* Infectious endocarditis

I. MAALOUL *et al.*

### - READING FOR YOU

\* Serial MRI to determine the effect of dexamethasone on the cerebral pathology of tuberculous meningitis : an observational study.

C. LOUSSAIEF *et al.*

Juillet 2007

Vol. 1

N° 3

Publication périodique trimestrielle

Organe officiel de la Société  
Tunisienne de Pathologie Infectieuse

[www.infectiologie.org.tn](http://www.infectiologie.org.tn)